



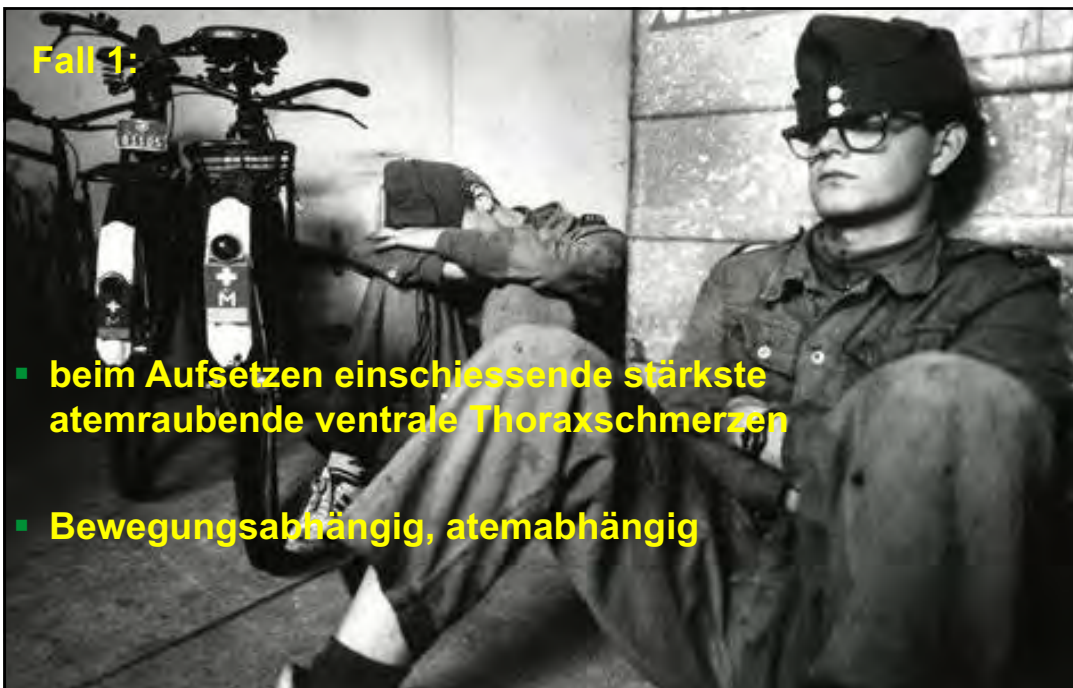## Ventraler Thoraxschmerz

### Alles Tietze oder was?

Nikolaus Hoyer, Grund- & Restversorger, Gstaad

Manuelle Medizin SAMM | Médecine Manuelle SAMM | Medicina Manuale SAMM

1



#### Fall 1:

- beim Aufsetzen einschliessende stärkste atemraubende ventrale Thoraxschmerzen
- Bewegungsabhängig, atemabhängig

Manuelle Medizin SAMM | Médecine Manuelle SAMM | Medicina Manuale SAMM

2

## **Truppenarzt:**

- **«Sie haben nichts»**
  
- **«Das sind nur die Schmerzen die weh tun»**

Manuelle Medizin SAMM | Médecine Manuelle SAMM | Medicina Manuale SAMM

3

**«Sie haben nichts»**

Manuelle Medizin SAMM | Médecine Manuelle SAMM | Medicina Manuale SAMM

4

## Diagnose: Thorakale Dysfunktion

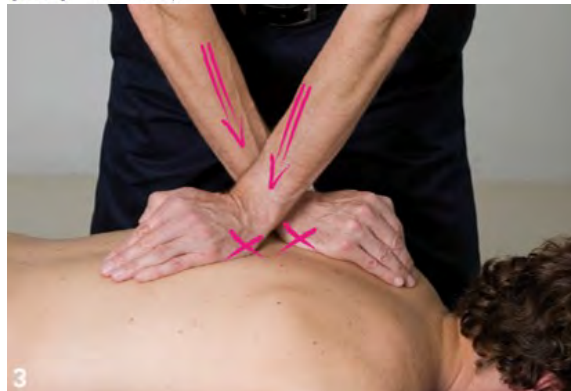- **Therapie:** keine
- **Verlauf:** Spontane Erholung  
innert 3 Tagen

Manuelle Medizin SAMM | Médecine Manuelle SAMM | Medicina Manuale SAMM

5

### 2.6.7 Propriozeptive Afferenzen, manuelle Therapie

Propriozeptive Afferenzen sind mittels GABA-erger hemmender Interneurone mit dem WDR verbunden und führen bei Stimulation (Therapie z. B. mit MOI und vor allem MMI) zur Reduktion der Reizsumme am WDR und damit zu einem Abbau der motorischen Systemaktivierung (z. B. Zieglgänsberger u. Herz 1971 [1295]; ► Abb. 4.3b).



Manuelle Medizin SAMM | Médecine Manuelle SAMM | Medicina Manuale SAMM

6



Manuelle Medizin SAMM | Médecine Manuelle SAMM | Medicina Manuale SAMM

7



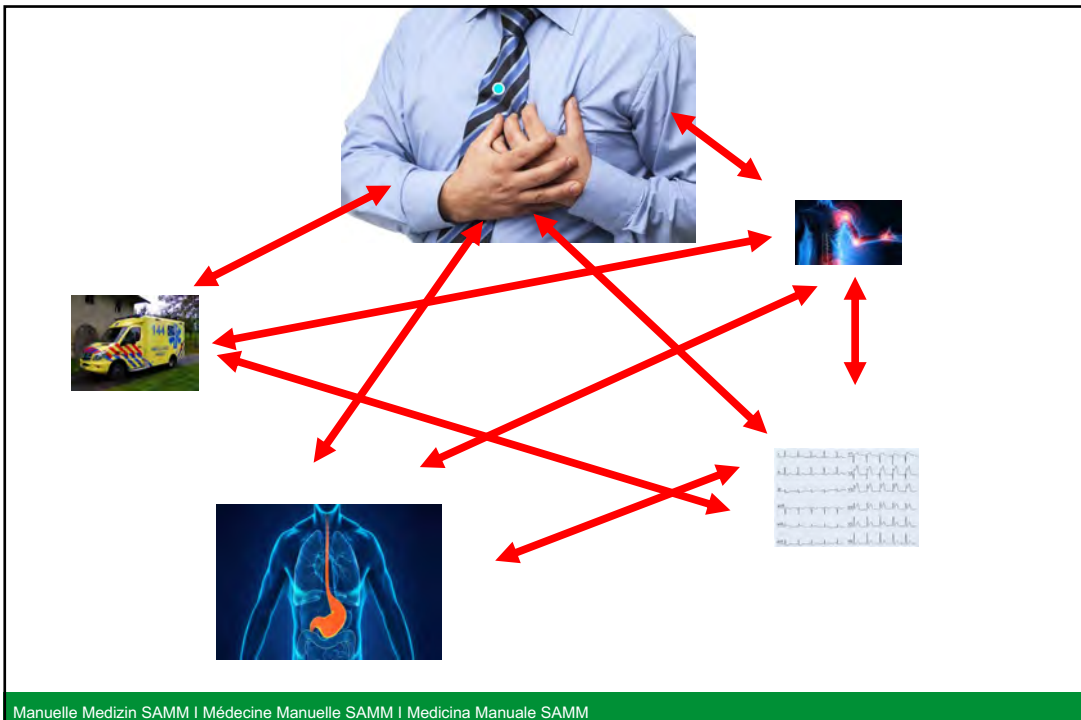
Manuelle Medizin SAMM | Médecine Manuelle SAMM | Medicina Manuale SAMM

8



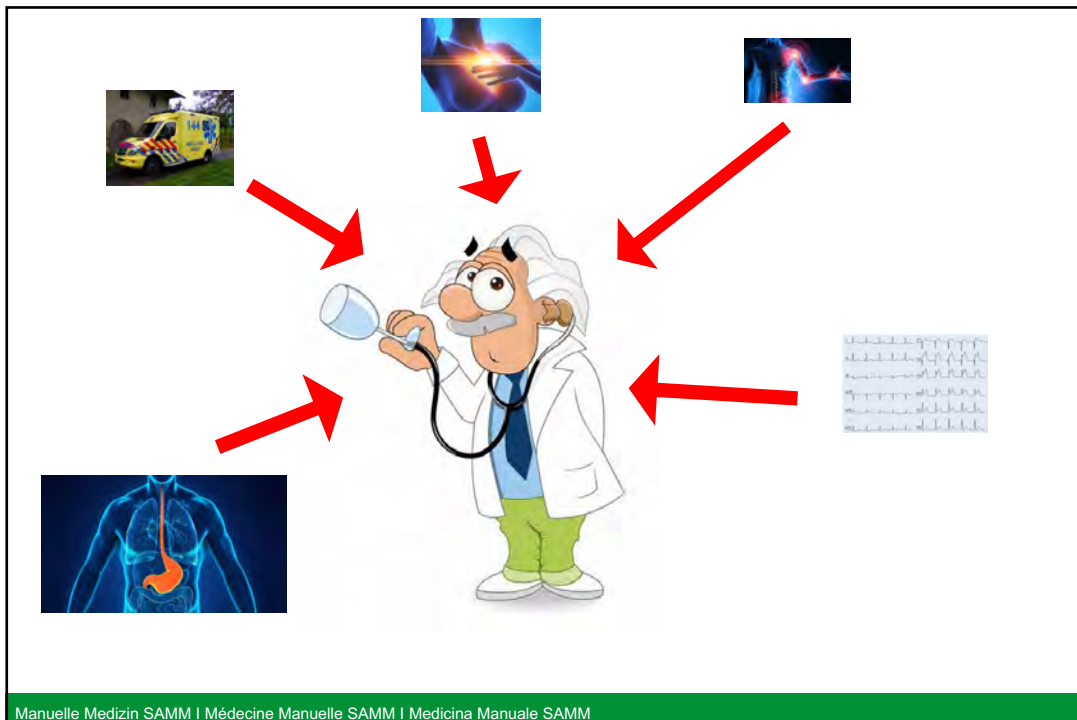
Manuelle Medizin SAMM | Médecine Manuelle SAMM | Medicina Manuale SAMM

9

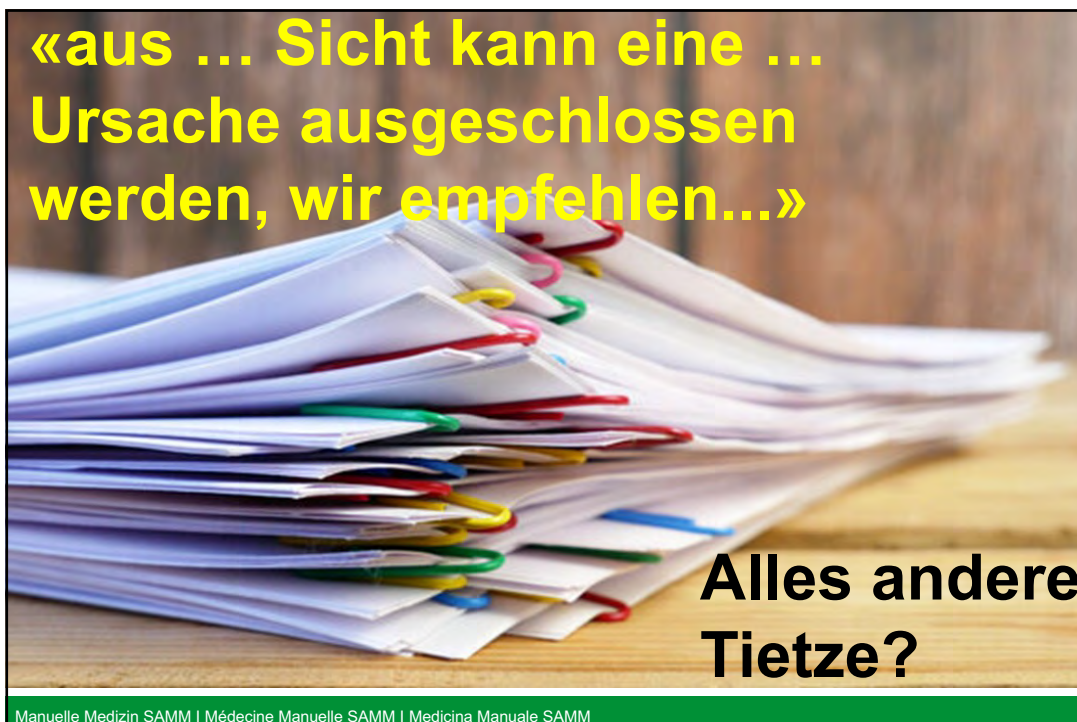


Manuelle Medizin SAMM | Médecine Manuelle SAMM | Medicina Manuale SAMM

11



12



14

**Fall 1: w, 21j, Büroätlerin, gesund, Nichtraucherin, Pille**

**Leichte ventrale Thoraxschmerzen seit 2 Wochen**

**1. Covid Impfung vor 3 Wochen**

- **Auslöser: unklar**
- **Lokalisation: linksseitiger ventraler Thorax**
- **Schmerzcharakter:**
  - **Alltagsbewegung/-belastung unproblematisch**
  - **Schmerzverstärkung eher beim strecken**
  - **v.a. in Linksseitenlage/Bauchlage**

**Soll sie die zweite Impfung in 1 Woche machen?**

Manuelle Medizin SAMM | Médecine Manuelle SAMM | Medicina Manuale SAMM

15

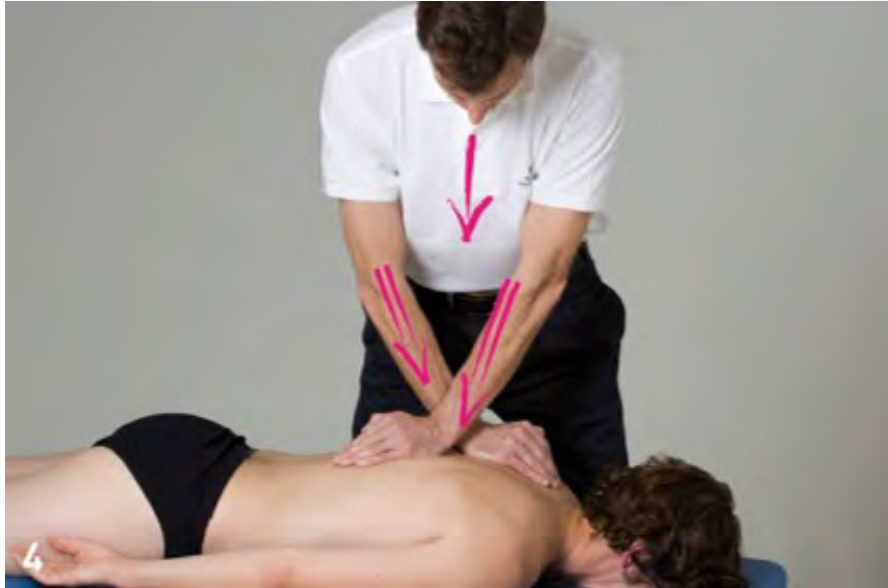**Fall 1: w, 21j, Büroätlerin, gesund, Nichtraucherin, Pille**

- **normocard, normoton, SaO2 98%, Afebril, guter AZ, Auskultation unauffällig**
- **Myofaszial bland (serratus, pectoralis min/maj, scaleni, intercostal, abd obl/Diaphragma)**
- **Thoraxkompression → leichteSz links**
- **Dysfunktion vertebral und vertebrocostal 4-7 links**

Manuelle Medizin SAMM | Médecine Manuelle SAMM | Medicina Manuale SAMM

16

### Manipulation der BWK Segmente 4-7, danach schmerzfrei



Manuelle Medizin SAMM | Médecine Manuelle SAMM | Medicina Manuale SAMM

17

## Umfrage: 2. Impfung?

**Labor?**

**EKG?**

**Röntgen?**

Manuelle Medizin SAMM | Médecine Manuelle SAMM | Medicina Manuale SAMM

18



Fall 1: w, 21j, Büroätæterin, gesund, Nichtraucherin, Pille

- **Blutbild, CRP normal**
- **D-Dimere negativ**

Manuelle Medizin SAMM | Médecine Manuelle SAMM | Medicina Manuale SAMM

19

**2. Impfung?**


**Ja?**

**Nein?**

Manuelle Medizin SAMM | Médecine Manuelle SAMM | Medicina Manuale SAMM

20

## Pausenprogramm für Bürotäter



- Aktivieren dorsaler Schultergürtel
- Dehnen ventraler Schultergürtel
- Extention BWS

Manuelle Medizin SAMM | Médecine Manuelle SAMM | Medicina Manuale SAMM

21

## Fall 2:

- m. 58j, Schreiner, Jäger, Kleinbauer
- rA in Remission(MTX, Enbrel)
- Raucher
- Hypertonie
- PAVK
- Raynaud Syndrom

Manuelle Medizin SAMM | Médecine Manuelle SAMM | Medicina Manuale SAMM

22

## Anamnese

- Seit 2 Wochen **pectorale Schmerzen rechts NEU**
- kein Trauma
- Laterodorsale **Oberarmschmerzen rechts vorbestehend**
- v.a. bei Armbewegungen und tiefer Inspiration
- in Rückenlage besser/weg, kein Fieber, kein Husten

Manuelle Medizin SAMM | Médecine Manuelle SAMM | Medicina Manuale SAMM

23

## Muskuloskelettal:

- Mm. pectorales maj/min unauffällig
- M. serratus anterior und Mm intercostales indolent
- BWS 4/5 rechts Dysfunktion, gelöst, nicht besser

Manuelle Medizin SAMM | Médecine Manuelle SAMM | Medicina Manuale SAMM

24

## Neurologisch/neuromeningeal

- Reflexe, Sensibilität und Kraft unauffällig
- Spurling pos
- Nervendehntests(ULLT 1-3) pos
- Palpation sulcus nervi spinalis C6/Plexus dolent
- → laterodorsaler Oberarmschmerz rechts

Manuelle Medizin SAMM | Médecine Manuelle SAMM | Medicina Manuale SAMM

25

## Ventraler Thoraxschmerz?

Manuelle Medizin SAMM | Médecine Manuelle SAMM | Medicina Manuale SAMM

26

Fall 2:



Manuelle Medizin SAMM | Médecine Manuelle SAMM | Medicina Manuale SAMM

27

# Umfrage

## EKG?

## Labor?

## Thorax Rx?

Manuelle Medizin SAMM | Médecine Manuelle SAMM | Medicina Manuale SAMM

28

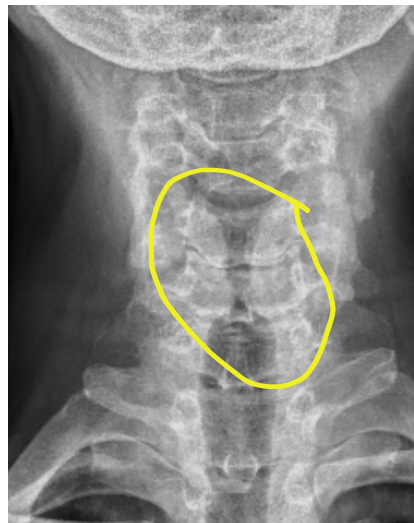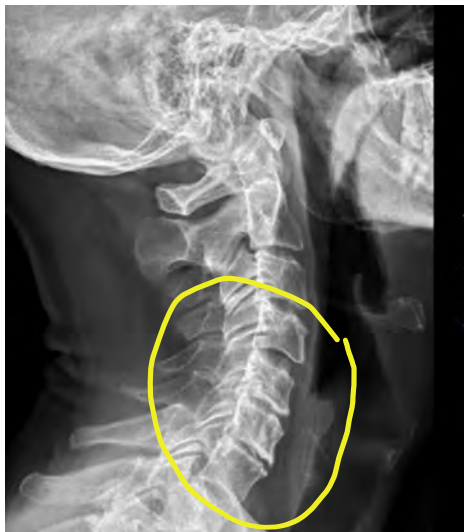# Umfrage

## HWS Röntgen?

Manuelle Medizin SAMM | Médecine Manuelle SAMM | Medicina Manuale SAMM

29

### Fall 2: Segmentdegeneration C5/6/7, darunter unauffällig



Manuelle Medizin SAMM | Médecine Manuelle SAMM | Medicina Manuale SAMM

30



- **ventrale Thoraxschmerzen** rechts neu
- keine Hinweise auf viszerale Ursachen
- bekannte dorsolaterale Schulter Armschmerzen rechts
- Segmentdegeneration C5/6, weniger C6/7

Manuelle Medizin SAMM | Médecine Manuelle SAMM | Medicina Manuale SAMM

31

## Fall 2

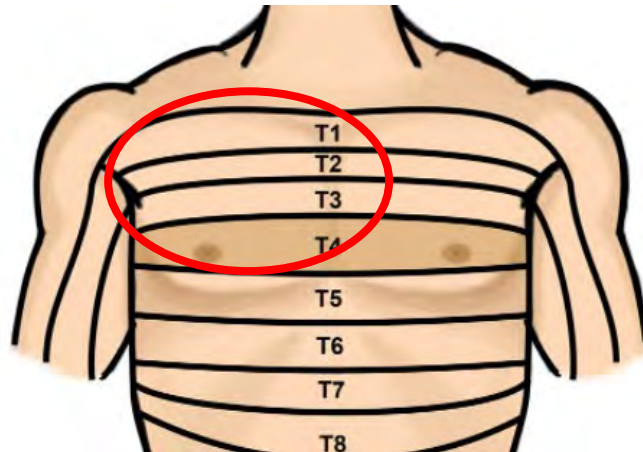
- Steroide 75mg Prednison 1xtgl p.o
- Naproxen 500mg 1-0-1
- Anmeldung MRI
- Verlaufskontrolle:
  - Armschmerzen klinisch unverändert provoziert
  - **Thoraxschmerz gleich**

Manuelle Medizin SAMM | Médecine Manuelle SAMM | Medicina Manuale SAMM

32

## MRI

Frage nach thorakaler Ursache d. Radikulopathie TH1-4 ?



Manuelle Medizin SAMM | Médecine Manuelle SAMM | Medicina Manuale SAMM

33

MRI: hoch thorakale Ursache d. Radikulopathie TH1-4 ?

- «Mehrsegmentäre, nicht komprimierend wirkende Diskusprotrusionen der HWS und bei TH1/2 und der TH2/3. Kein Nachweis einer relevanten Diskushernie
- Keine Myelopathiehinweise»

Manuelle Medizin SAMM | Médecine Manuelle SAMM | Medicina Manuale SAMM

34



MRI: hoch thorakale Ursache d. **Radikulopathie TH1-4** ?

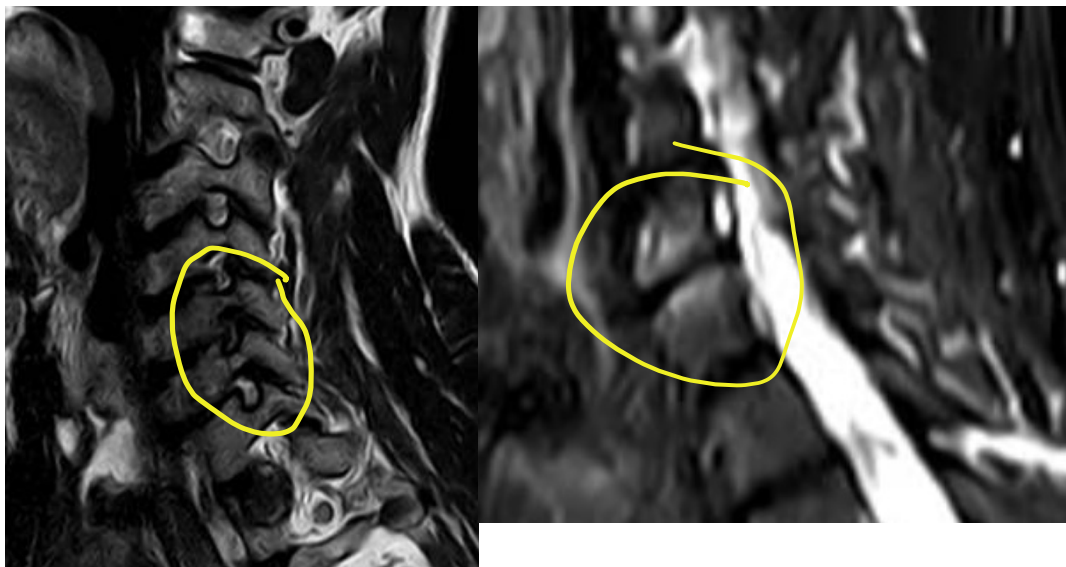
- **Multietagere Osteochondrosen zervikothorakal mit Aktivitätszeichen bei C6/7,**
- **Multietagere Facettengelenksarthrosen der HWS mit Foramenverengungen, Schwerpunkt bei C5/6 beidseits.**

Manuelle Medizin SAMM | Médecine Manuelle SAMM | Medicina Manuale SAMM

35

**Foraminalstenose**

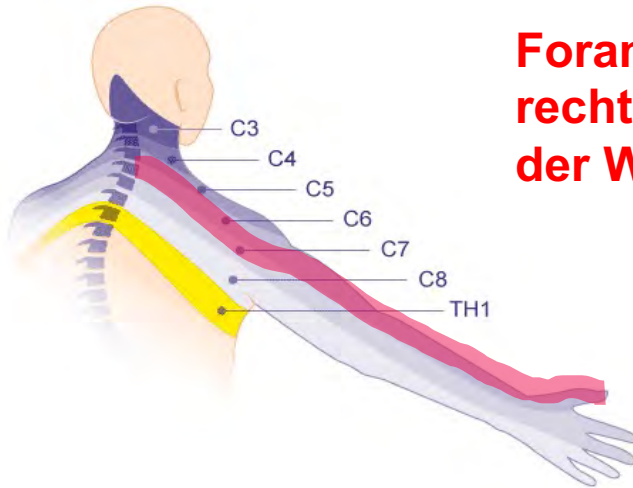
**Aktiviert Osteochondrose**



Manuelle Medizin SAMM | Médecine Manuelle SAMM | Medicina Manuale SAMM

36

**Fall 2:** m, 58j, Schreiner, Jäger und Kleinbauer  
Raucher, PAVK, rheumatoide Arthritis in  
Remission



**Foramenstenose C5/6  
rechts mit Irritation  
der Wurzel C6**

Manuelle Medizin SAMM | Médecine Manuelle SAMM | Medicina Manuale SAMM

37

**Fall 2:** m, 58j, Schreiner, Jäger und Kleinbauer ,Raucher, PAVK,  
rheumatoide Arthritis in Remission



Manuelle Medizin SAMM | Médecine Manuelle SAMM | Medicina Manuale SAMM

38

Konsilium:

«Die geklagte Beschwerdesymptomatik des Patienten ist wahrscheinlich durch die Foramenstenose C5/6 rechts mit Irritation der Wurzel C6 verursacht und wird hier

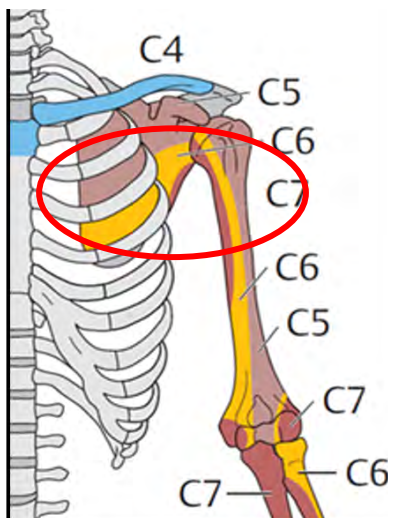
nicht nur über die Dermatome, sondern auch über die **Sklerotome** fortgeleitet.»

Manuelle Medizin SAMM | Médecine Manuelle SAMM | Medicina Manuale SAMM

39

## Sklerotom?

Knochenabschnitt, welcher von einem Spinalnervensegment innerviert wird

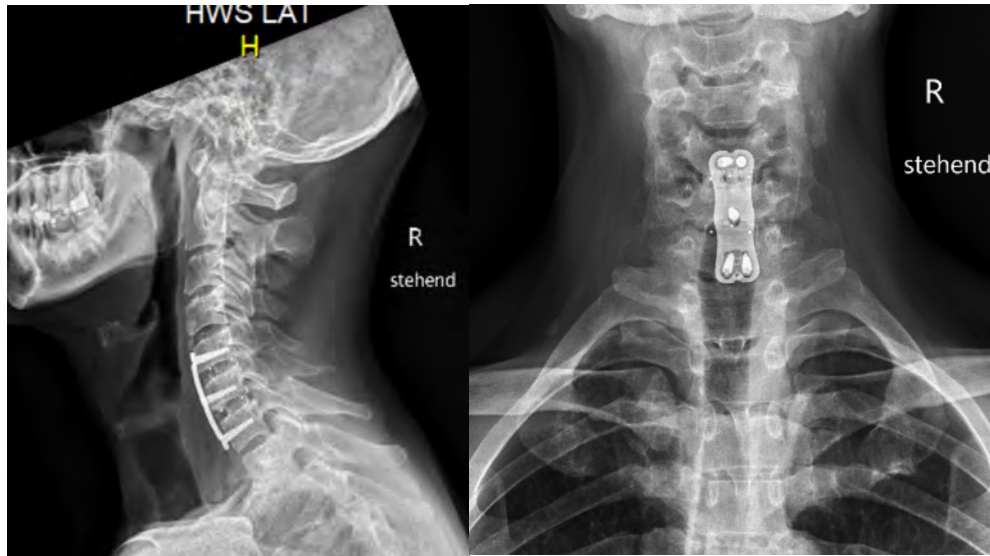


(Inman u. Saunders 1944, Dejerine 1914)

Manuelle Medizin SAMM | Médecine Manuelle SAMM | Medicina Manuale SAMM

40

**Fall 2:** m, 58j, Schreiner, Jäger und Kleinbauer, Raucher, PAVK, rheumatoide Arthritis in Remission



Manuelle Medizin SAMM | Médecine Manuelle SAMM | Medicina Manuale SAMM

41

**Fall 3:** m, 15j, gesund

**Anamnese:**

- ventrale Thoraxschmerzen links
- seit 2 Tagen
- ausgelöst durch Dribbling-Drehung beim Fussballspiel, konnte weiterspielen
- Inzwischen auch atemabhängig und auch thorakale Rückenschmerzen

Manuelle Medizin SAMM | Médecine Manuelle SAMM | Medicina Manuale SAMM

43

Fall 3: m, 15j, gesund

**Befunde:**

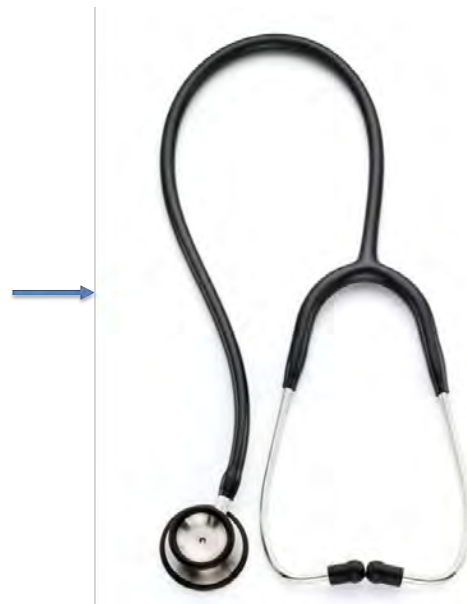- Normocard, normoton, SaO2 96%
- Dysfunktion Th3-4 und costo-vertebral links
- nach Manipulation der BWS und Rippen sind die Rückenschmerzen besser, **aber ...**

Manuelle Medizin SAMM | Médecine Manuelle SAMM | Medicina Manuale SAMM

44

Fall 3: m, 15j, gesund


**Ventraler  
Thoraxschmerz**



Manuelle Medizin SAMM | Médecine Manuelle SAMM | Medicina Manuale SAMM

45

Fall 3: m, 15j, gesund



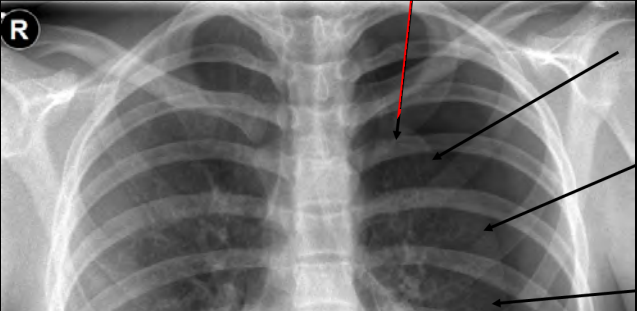
**Links leises Atemgeräusch!**

**Rx?**

Manuelle Medizin SAMM | Médecine Manuelle SAMM | Medicina Manuale SAMM

46

Fall 3: m, 15j  
gesund



**OPERATIONSBERICHT**

<b>Spital Thun</b>	Klasse	Geschlecht	Geburtsdatum
Chir. Klinik	Chirurgie	allgemein	männlich
OP-Datum: 03.07.19 Pg/sg	Name, Vorname:	Pereira Rafael (1230309)	

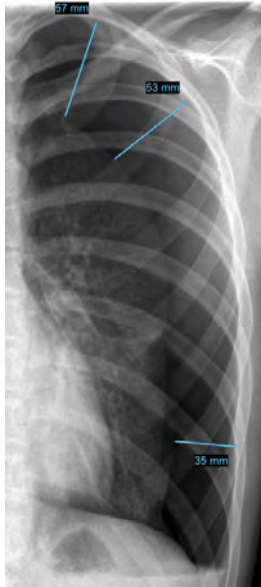Klinische Diagnose: Spontanpneumothorax links

Durchgeführte Operation: Thorax-Drainagen-Einlage (20Chr) links

Manuelle Medizin SAMM | Médecine Manuelle SAMM | Medicina Manuale SAMM

47

### Fall 3: m, 15j, gesund



- $\alpha$ -1-Antitrypsin normal/Erstereignis  
→ keine Pleurodese
- Thoraxdrainage nach 3 Tagen gezogen
- Cave Fliegen/Tauchen/Höhe >2500müM

Manuelle Medizin SAMM | Médecine Manuelle SAMM | Medicina Manuale SAMM

48

### Fall 4. w, 51j, Kauffrau, Raucherin, gesund

#### Anamnese:

- Golfanfängerin
- Parästhesien Arme bds, v.a. nachts, inzwischen auch beim Autofahren
- Ateminduzierte **ventrale Thoraxschmerzen mit Ausstrahlung in den Arm links**

Manuelle Medizin SAMM | Médecine Manuelle SAMM | Medicina Manuale SAMM

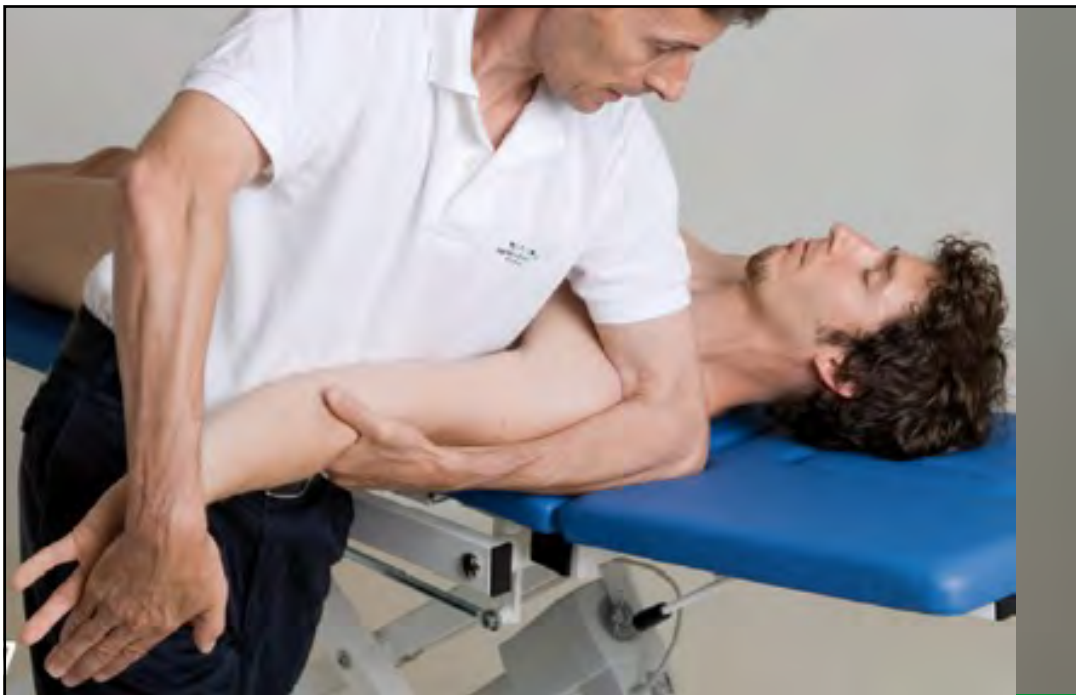49

**Fall 5: w, 51j, Kauffrau, Raucherin, gesund**

- **EKG, Labor unauffällig**
- **Normoton, normocard, SaO2 93%**
- **Sensomotorik und Reflexe symmetrisch unauffällig**
- **HWS: Latflex nach rechts → **Thoraxschmerz links****
- **Spurling negativ, Nn spinales indolent**
- **Nervendehntests(ULLT 1-3) unauffällig**

Manuelle Medizin SAMM | Médecine Manuelle SAMM | Medicina Manuale SAMM

50



Manuelle Medizin SAMM | Médecine Manuelle SAMM | Medicina Manuale SAMM

51



## MANZS

### ▪ Artikulär (MIP):

- **M**obilität
- Palpation: **I**Z der Fazetten/Dornfortsätze/ 1. Rippe (Sternoclavikulargelenke, Sternocostalgelenke)
- Spurling Test(**P**rovokation)

Manuelle Medizin SAMM | Médecine Manuelle SAMM | Medicina Manuale SAMM

53

## MANZS

### ▪ Neuromenigeal:

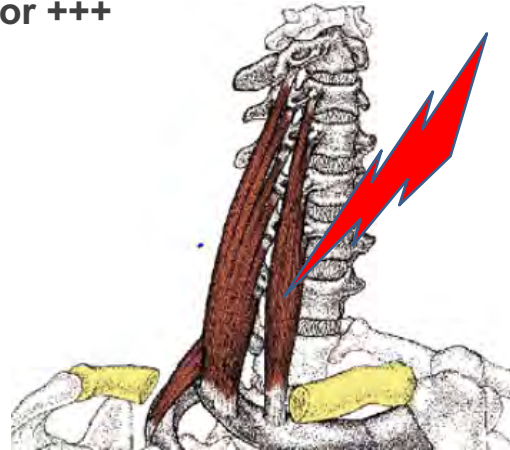
- Sensomotorik, Reflexe
- Spurling Test
- Palpation der sulci nervi spinales

Manuelle Medizin SAMM | Médecine Manuelle SAMM | Medicina Manuale SAMM

54

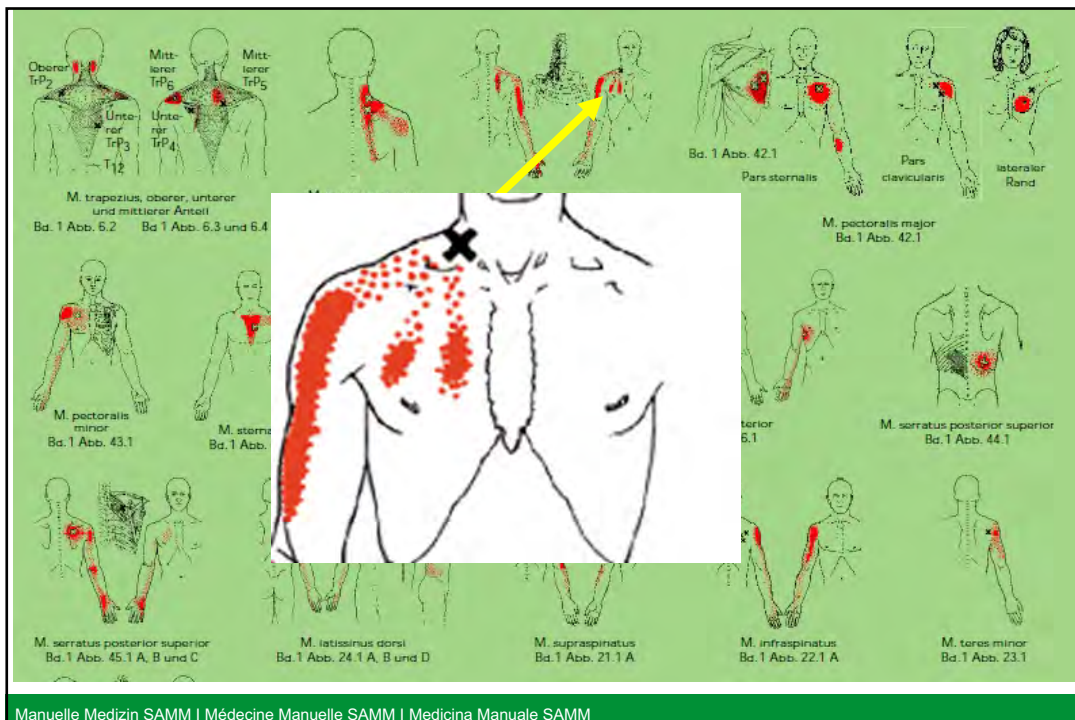
# MANSZ

- M. scalenus anterior +++



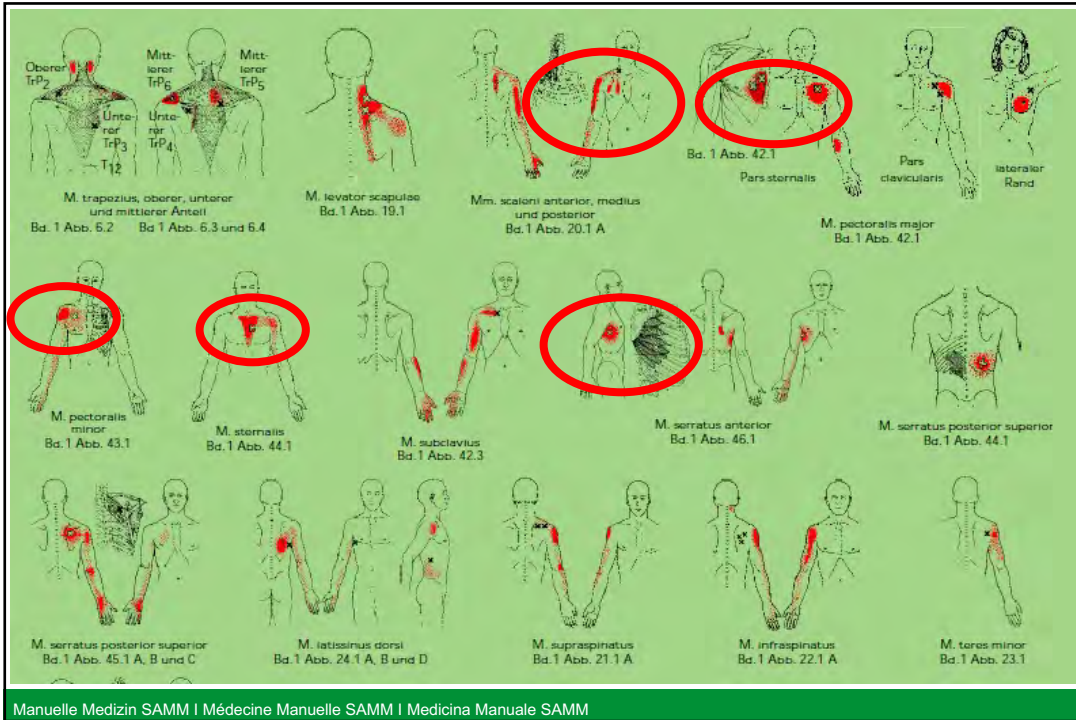
Manuelle Medizin SAMM | Médecine Manuelle SAMM | Medicina Manuale SAMM

55

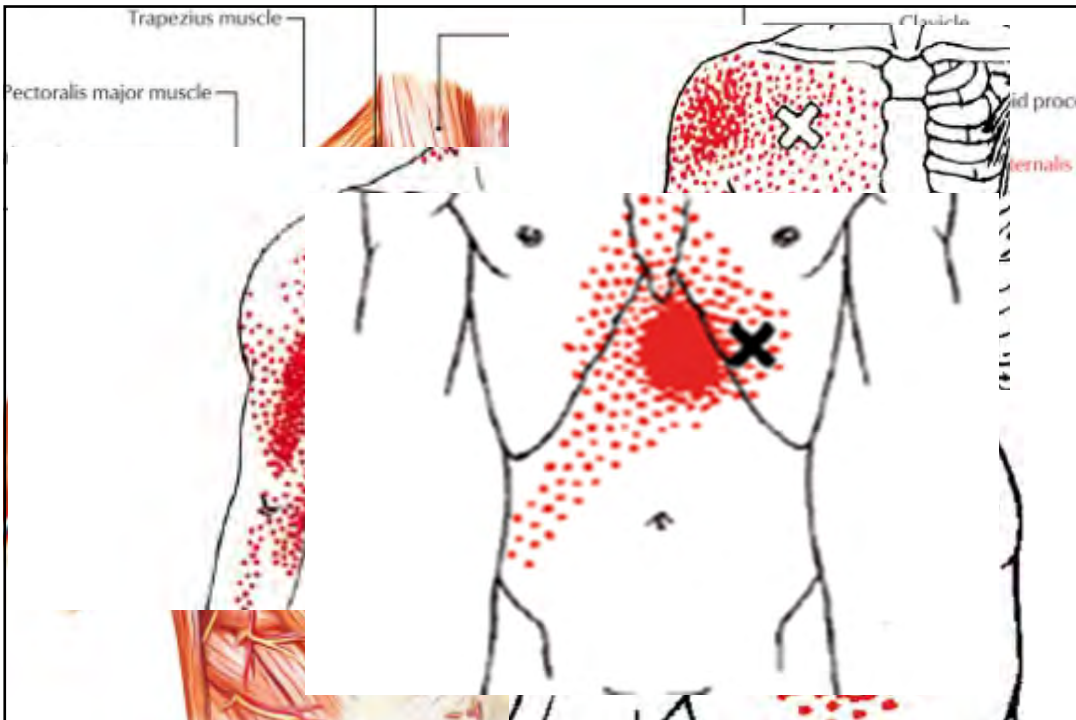


Manuelle Medizin SAMM | Médecine Manuelle SAMM | Medicina Manuale SAMM

56



57



58

## MANZS

- **Myofaszial:**
  - Mm. scaleni
  - M. pectoralis major/minor/ M. sternalis
  - M. serratus anterior
  - M. obliquus externus und internus abdominis
  - Diaphragma

Manuelle Medizin SAMM | Médecine Manuelle SAMM | Medicina Manuale SAMM

59

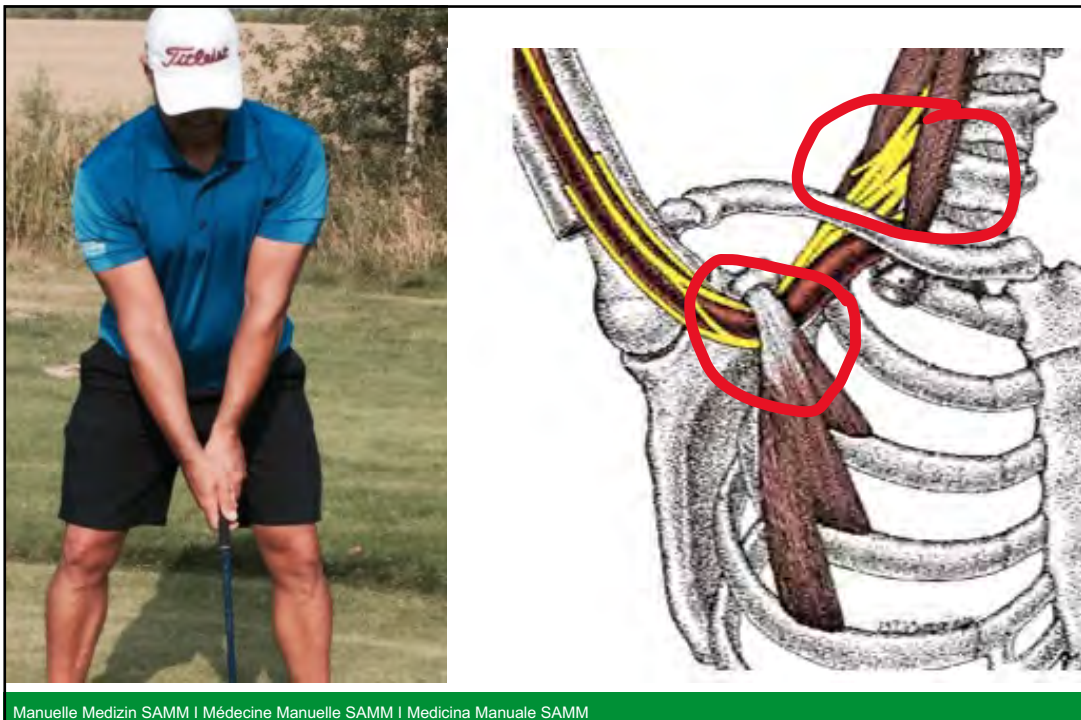

Manuelle Medizin SAMM | Médecine Manuelle SAMM | Medicina Manuale SAMM

60



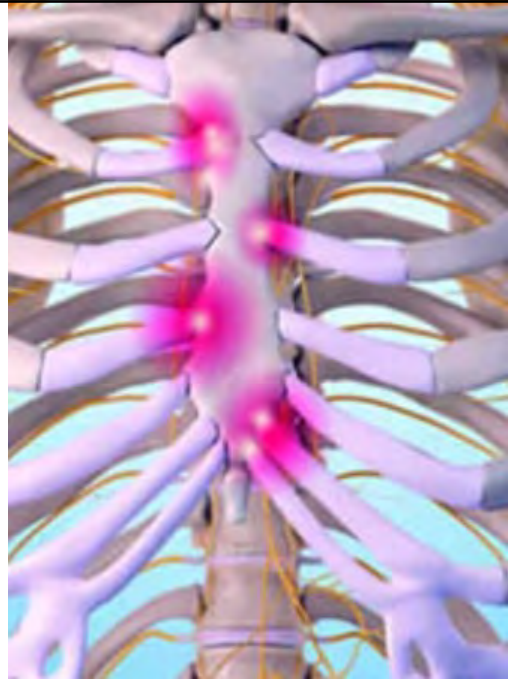
61



Manuelle Medizin SAMM | Médecine Manuelle SAMM | Medicina Manuale SAMM

62

# und Tietze?



Manuelle Medizin SAMM | Médecine Manuelle SAMM | Medicina Manuale SAMM

63

## Tietze Syndrom/*Chondroosteopathia costalis*/Morbus Tietze

- Druckschmerzhafte Schwellung
- Sternocostalgelenke 2./3. Rippe
- selten
- heilt nach Monaten ab



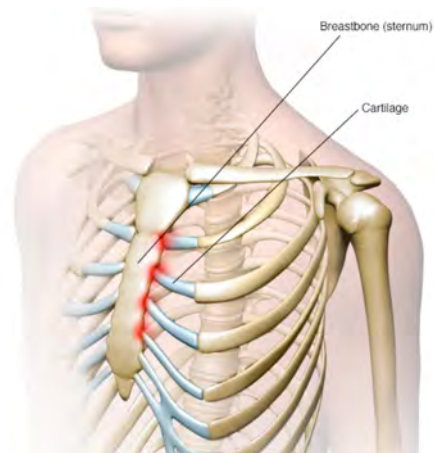
Alexander Tietze 6. Februar 1864 - 19.  
März 1927

Manuelle Medizin SAMM | Médecine Manuelle SAMM | Medicina Manuale SAMM

64

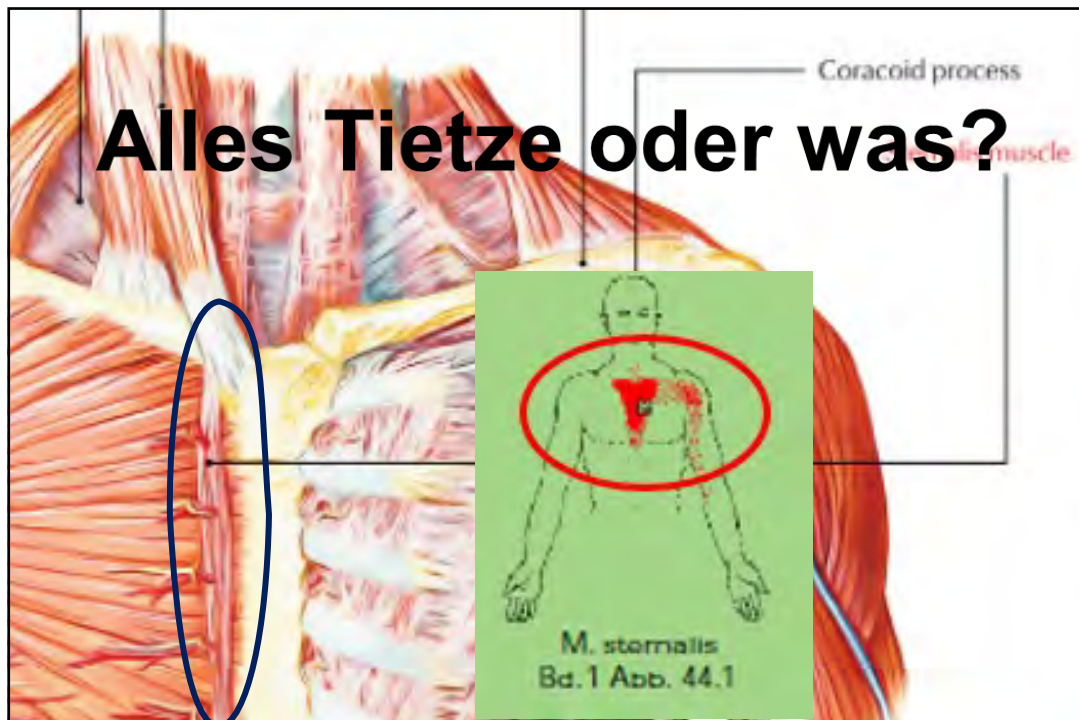
## Ventrale Thoraxschmerzen

- Tietze Syndrom
  - **Schwellung**
  - Dauert Monate
- Costochondritis
- M.sternalis



Manuelle Medizin SAMM | Médecine Manuelle SAMM | Medicina Manuale SAMM

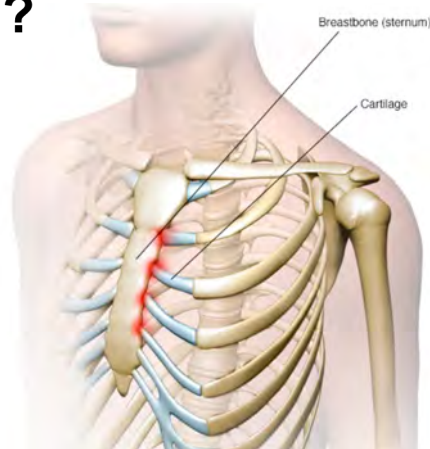
65



66

## Alles Tietze oder was?

- Tietze Syndrom
  - **Schwellung**
  - Dauert Wochen
- Costochondritis
- M. sternalis
- Entzündliche Gelenkserkrankungen  
(rA, Spondylarthritis, SAPHO)

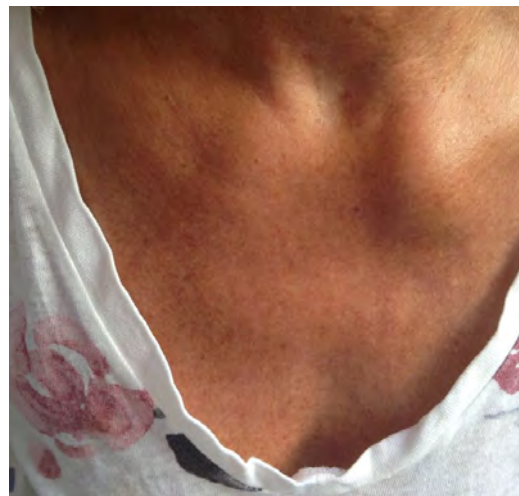

Manuelle Medizin SAMM | Médecine Manuelle SAMM | Medicina Manuale SAMM

67

## Sternoclavikulargelenk

- oft jüngere Frauen
- Schwellung, vorübergehend schmerzhaft
- Residuelle Hyperostose
- Evtl i.R von SAPHO
  - **S**ynovitis (nicht erosiv),
  - **A**kne  
(oft schwere conglobata-Form)
  - **P**ustulosis  
(Hände und/oder Füße)
  - **H**yperostose
  - **O**steitis



Manuelle Medizin SAMM | Médecine Manuelle SAMM | Medicina Manuale SAMM

68



## Ventrale Thoraxschmerzen

### Referred pain viszeral

- Pleura(Tumoren, -itis)
- Mediastinum
- Aortendissektion
- Herz/Pericard
- Oesophagus

Manuelle Medizin SAMM | Médecine Manuelle SAMM | Medicina Manuale SAMM

69

## Lokale Befunde



Manuelle Medizin SAMM | Médecine Manuelle SAMM | Medicina Manuale SAMM

70

## Ventrale Thoraxschmerzen

### Referred pain

- **Myofaszial**
  - **Mm scaleni**
  - **Mm pectorales**
  - **M serratus anterior**
  - **M. sternalis**
  - **Mm obliqui abdominis**
  - **Diaphragma**



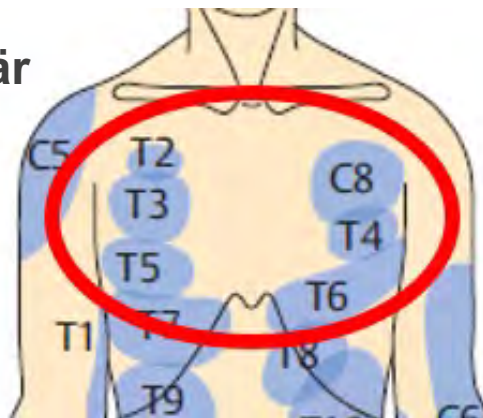
Manuelle Medizin SAMM | Médecine Manuelle SAMM | Medicina Manuale SAMM

71

## Ventrale Thoraxschmerzen

### Referred pain

- **Myofaszial**
- **segmental/artikulär**



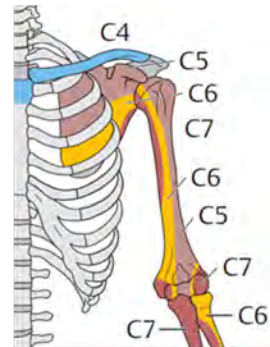
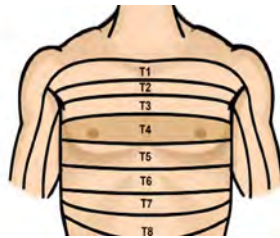
Manuelle Medizin SAMM | Médecine Manuelle SAMM | Medicina Manuale SAMM

72

## Ventrale Thoraxschmerzen

### Referred pain

- Myofaszial
- segmental/artikulär
- Radikulär
  - Dermatome
  - Sklerotome



(Inman u. Saunders 1944, Dejerine 1914)

Manuelle Medizin SAMM | Médecine Manuelle SAMM | Medicina Manuale SAMM

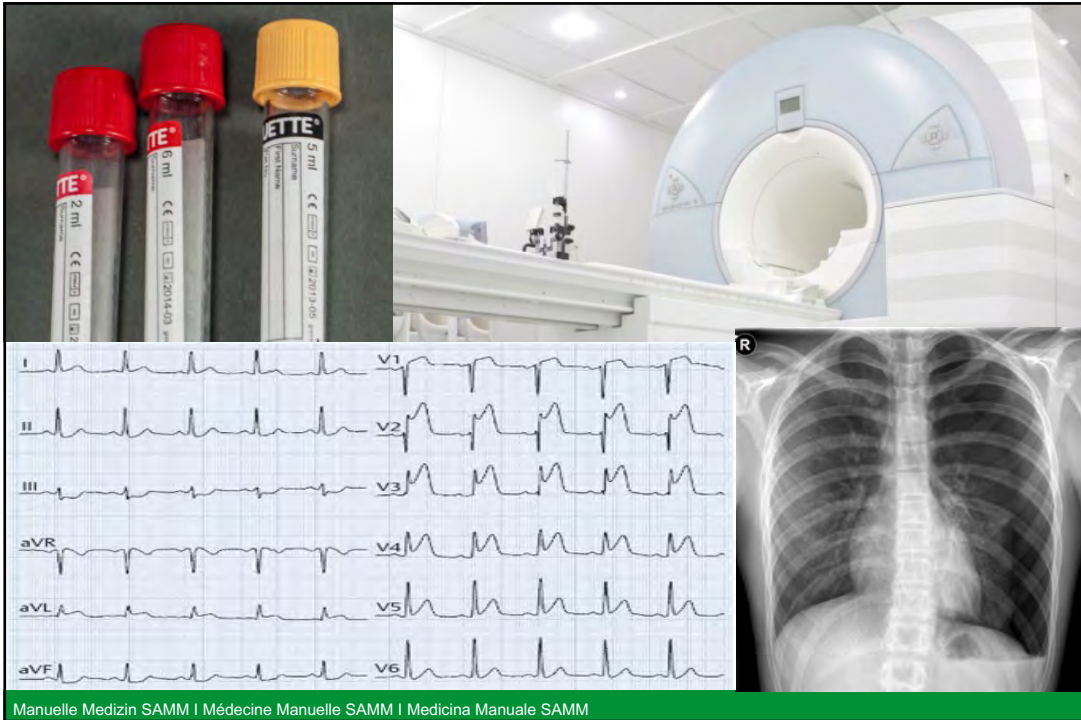
73

## Take home

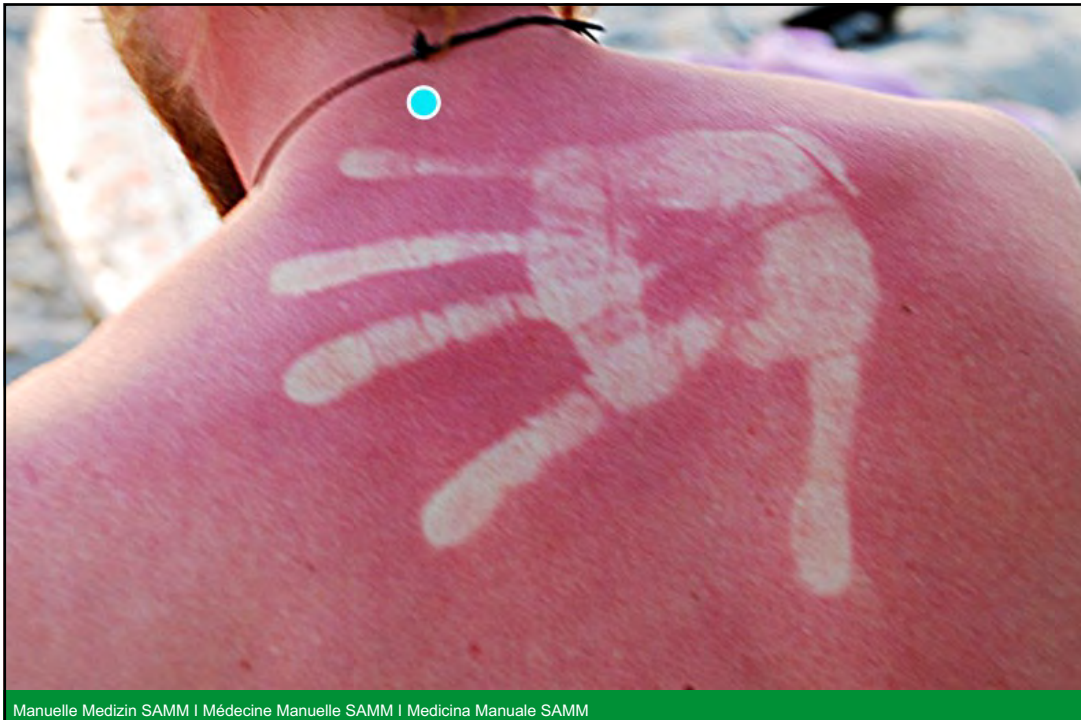

Manuelle Medizin SAMM | Médecine Manuelle SAMM | Medicina Manuale SAMM

74



75



76

